Aus der Medizinischen Klinik (Professor Dr. Eskuchen) und dem Pathologischen Institut (Professor Dr. Heilmann) des Staatlichen Krankenstiftes Zwickau Sa.

Zur Klinik und Pathologie der „Agranulocytose“

Inaugural-Dissertation

zur Erlangung der medizinischen Doktorwürde bei der Hohen Medizinischen Fakultät der Schlesischen Friedrich-Wilhelm-Universität zu Breslau

vorgelegt von

Hilda Donath

1932

Gedruckt mit Genehmigung der
medizinischen Fakultät der Universität Breslau.
Berichterstatter: Prof. Dr. Stepp.

R. UNIV.
BIBLIOTHEEK
LEIDEN

Digitized by the Internet Archive
in 2026

https://archive.org/details/IA41543104_0063

Im Jahre 1922 berichtete *Werner Schultz* im „Verein für innere Medizin und Kinderheilkunde" in Berlin über ein neu entdecktes Krankheitsbild, dem er den Namen „Agranulocytose" gab. In der ursprünglichen Fassung, die in der Zwischenzeit wesentliche Änderungen erfuhr, charakterisiert er diese Krankheit wie folgt:

Es handelt sich um eine schwere, hochfieberhafte Erkrankung, die normal ernährte Frauen in mittlerem Lebensalter betrifft und einen innerhalb weniger Tage tödlich endenden Verlauf nimmt. Auf den Tonsillen finden sich tiefgreifende nekrotische Prozesse, Nekrosen in Pharynx, Larynx, weichem Gaumen und Zunge. Meistens besteht Ikterus. Drüsenschwellungen häufig am Kieferwinkel, niemals generalisiert, keine Milz- und Leberschwellung, keine hämorrhagische Diathese. Sehr auffallend ist der Blutbefund: Abnorm niedrige Leukocytenwerte mit erheblich verminderten oder vollständig fehlenden polynucleären Neutrophilen und relativer Lymphocytose bei normalem oder fast normalem roten Blutbild und normaler Thrombocytenzahl. Die Blutkultur bleibt steril, die Nasen-Rachenabstriche ergeben verschiedenartige unspezifische Erreger. Als Therapie seien Bluttransfusionen erfolglos angewandt worden. Die Ätiologie sei unklar, es handle sich wohl mit Wahrscheinlichkeit um eine Infektionskrankheit mit Schädigung des Granulocytensystems im Knochenmark. Daraus folge eine Widerstandsunfähigkeit der Gewebe gegen bakterielle und sonstige Noxen, die die übrigen Symptome bedinge. — Pathologisch-anatomisch fanden *Versé* und *Leon* bei den Sektionen der von *Schultz* beobachteten Fälle Nekrosen in der Mund- und Rachenhöhle, Ikterus, lobäre Pneumonie, keine Hyperplasie des lymphatischen Apparates, im Knochenmark Armut an weißen Elementen mit völligem oder fast völligem Fehlen der neutrophilen und eosinophilen Myelocyten und Leukocyten.

Die Blutkultur war postmortal teils steril, teils wuchsen Pneumokokken oder Streptokokken.

Es ist seitdem viel über dieses Krankheitsbild geschrieben und eine beträchtliche Anzahl von Fällen von Agranulocytose zusammengetragen worden, ohne daß eine endgültige Klärung selbst grundlegender Fragen erreicht worden wäre. So sind auch heute noch die Meinungen darüber

geteilt, ob es sich beim Schultzschen Krankheitsbilde um eine selbständige Erkrankung oder um eine bestimmte Phase im Rahmen einer anderen bekannten Krankheit handle.

Zadek hält die Agranulocytose *nicht für eine selbständige Krankheit*, sondern für eine Sepsis, auf die das Blut in individuell abnormer Reaktionsweise antwortet. Immerhin glaubt er — gerade wegen der Gleichartigkeit dieser abnormen Reaktion — eine nosologische Einheit der Fälle annehmen zu können. Auch *Feer* findet aus dem Material der Baseler Klinik Fälle von Agranulocytose, die ihm dafür zu sprechen scheinen, daß der Schultzsche Symptomenkomplex kein eigenes Krankheitsbild, sondern eine besondere Form der Sepsis sei. *Weiss* sieht enge Beziehungen zwischen der Agranulocytose und der Türkschen „lymphatischen Reaktion", die er beide ebenfalls zur Sepsis rechnet und nur als individuell ungleiche Wirkungsarten des Körpers ansieht mit dem Unterschiede, daß die eine zum Tode führt, während die andere heilbar ist. Derselben Ansicht ist *Lenhartz*, welcher außerdem noch die akute Leukämie in diesen Zusammenhang heranzieht. Ebenso kommt *Zikowski* auf Grund seiner eigenen Beobachtungen bei einer Anzahl von Patienten zu dem Resultat, daß bei dem Schultzschen Krankheitsbilde keine selbständige Erkrankung vorliege, sondern daß die Agranulocytose nur ein Symptom einer Sepsis sei. Desgleichen *Spengler* und *Barta-Erös*, nur daß letztere eine bestimmte Art der Sepsis, nämlich eine Streptokokkensepsis annehmen, was sie durch ein Experiment belegen zu können glauben. Auch *Klemperer* lehnt die Selbständigkeit des Symptomenkomplexes der Agranulocytose ab und reiht sie als einen Spezialfall in den Sammelbegriff der „Amyelie" ein.

Im Gegensatz hierzu treten andere Autoren dafür ein, daß die Agranulocytose ein *vollkommen unabhängiges Krankheitsbild* darstelle: *Schultz* selbst, indem er ihre scharf umrissene, wohl abgrenzbare Symptomatologie, die in jedem Falle eine Differentialdiagnose gestattet und ihren typischen Sektionsbefund hervorhebt. *Bantz*, der ebenfalls die Möglichkeit der Aufstellung einer Differentialdiagnose als entscheidend dafür ansieht. *Friedemann*, der insbesondere ihre Zugehörigkeit zur Sepsis verwirft und einen Beweis für ihre Selbständigkeit schon in der Tatsache sehen will, daß bereits eine beträchtliche Menge von Fällen als Agranulocytose erkannt und beschrieben werden konnten; *Rotter*, *Baltzer* und *Oppikofer* auf Grund ihrer pathologisch-anatomischen Untersuchungen. Ebenso weisen *Leschke*, *I. Weiss* und *Kaznelson* ausdrücklich darauf hin, viele andere setzen diese Ansicht stillschweigend voraus. *Hueper* trennt die „essentielle Agranulocytose" als gesondertes eigenes Krankheitsbild von Erkrankungen, die nur einen sekundären agranulocytotischen Symptomenkomplex haben.

Bevor nun versucht wird, der Frage der Einordnung der Agranulocytose näherzukommen, sollen vorerst die sehr bedeutsamen Veränderungen angeführt werden, die das Symptomenbild der Agranulocytose durch die inzwischen von *Schultz* und anderen Autoren gesammelten und veröffentlichten Fälle erfuhr. Zunächst hat es sich herausgestellt, daß nicht nur Frauen, sondern auch Männer von dieser Erkrankung betroffen werden können, dafür bringt unser Material ebenfalls 4 Beispiele. Auch fand man, daß jedes Alter von dieser Krankheit ergriffen werden kann. Was weiterhin die Nekrosen anbetrifft, so sind sie nicht nur an den Schleimhäuten der Mund- und Rachenhöhle zu finden, sondern meistens auch an irgendwelchen Stellen des ganzen Magen-

Darmkanals, manchmal an Vagina und Vulva. Daneben sind Nekrosen der Haut von *Landsberg* und *Reye* beschrieben worden; auch 2 von unseren Fällen zeigen dieses Symptom. *Schultz* berichtete über einen Fall von Agranulocytose, bei dem gar keine Zeichen von Angina vorhanden waren, sondern nur eine Schleimhautulceration am Oesophagus. Andere Beispiele in der Literatur sind bekannt, bei denen Veränderungen an den Halsorganen erst gegen Ende der Erkrankung auftraten. Somit war die ursprüngliche Ansicht *Friedemanns*, daß es sich bei der Agranulocytose um eine primäre Schädigung der Tonsillen handle, aus der die übrigen Erscheinungen resultierten, kaum haltbar geworden. Vielmehr wird allgemein angenommen, daß der Mangel an neutrophilen Leukocyten im Blute eine Resistenzlosigkeit der Gewebe bedingt, die dann erst sekundär zu nekrotischen Prozessen an den verschiedensten Teilen des Körpers führt. Ferner bildet auch der Ikterus kein konstantes Symptom der Agranulocytose, und es wäre nach *Lehnartz* falsch, wollte man die Diagnose ablehnen, wenn er nicht vorhanden ist. Selbst die hämorrhagische Diathese und Anämie werden von *Schultz* in manchen Fällen dem Symptomenkomplex der typischen Agranulocytose konzediert, obwohl ihr Fehlen zunächst direkt als differentialdiagnostisches Merkmal betrachtet wurde.

Mit zunehmender Erfahrung wurden dann auch zahlreiche Fälle bekannt, bei denen ein agranulocytotisches Blutbild im Verlaufe irgendeiner anderen Erkrankung aufgetreten war, und auch diese Fälle, die außer dem Blutbild oft keines der charakteristischen Symptome zeigten, kamen als Agranulocytose zur Veröffentlichung. So blieb am Ende nur ein Symptom allen Fällen gemeinsam, das ist das agranulocytotische Blutbild.

Von diesen Voraussetzungen ausgehend, können wir nach dem heutigen Stande unseres Wissens das vorhandene Material nach folgenden Gesichtspunkten übersichtlich einteilen:

Im Mittelpunkt der Erkrankung steht das agranulocytotische Blutbild, das als Reaktionsform des blutbildenden Apparates auf verschiedenartige Noxen aufzufassen ist. Fälle mit agranulocytotischem Blutbild im Verein mit dem typischen Symptomenkomplex, mit unvermitteltem Beginn und charakteristischem Verlauf bezeichnen wir als Agranulocytose im engeren Sinne oder nach dem ersten Beschreiber als „Schultzsches Krankheitsbild". Eine gemeinsame auslösende Noxe wird in diesen Fällen vermutet, ist aber bisher nicht einwandfrei nachgewiesen. Fälle mit agranulocytotischem Blutbild im Rahmen irgendeiner anderen Erkrankung, wie gleich ausgeführt werden soll, sowie Fälle, in denen Giftwirkung zu dem Krankheitsbilde führte, werden als Agranulocytose im weiteren Sinne bezeichnet. Die auslösende Ursache suchen wir in diesen Fällen im betreffenden Infekt oder Toxin.

Über die Ursache der klassischen Form der Agranulocytose sind in der Literatur alle möglichen Vermutungen ausgesprochen worden. *Schultz, Léon, Lauter, Licht* und *Hartmann* ziehen mit vielen anderen Autoren eine infektiös-toxische Schädlichkeit in Frage, *Weiss, Bickel, Hirschfeld* eine besondere Konstitution des Menschen, *Barta-Erös* Streptokokkenwirkung und abnorme Konstitution der blutbildenden Organe, *Rose* und *Houser* eine spezifische Disposition des leukopoetischen Apparates, *Hueber* Allgemeininfektion und Bereitschaft des Individuums, *Friedemann* eine endokrine Störung. Zu einer endgültigen Klärung der Ätiologie der Erkrankung ist es demnach vorläufig noch nicht gekommen.

Die Agranulocytosen im weiteren Sinne, bei denen wir die Schädlichkeiten als bekannt voraussetzen, lassen sich in 2 Gruppen einteilen, und zwar 1. Fälle, bei denen ein sicherer Infekt vorhergegangen ist, und 2. Fälle, bei denen toxisch wirkende Stoffe eine Rolle spielen. Unter die Gruppe der durch Infekt verursachten Erkrankungen fällt zunächst die Sepsis, die in ihrem Verhältnis zur Agranulocytose die größte Rolle spielt. Solche Fälle von Agranulocytose im Gefolge einer Sepsis sind in der Literatur vielfach beschrieben worden.

Als erster tat es *Türk* im Jahre 1904, in neuerer Zeit u. a. *Lauter, Bantz, Zadek, Feer, Kaznelson, Jedlicka, Wyatt, Zikowski.* Es kann sich um alle möglichen Erreger der Sepsis handeln; häufig ergab die Blutkultur Staphylokokken und Streptokokken, seltener Pneumokokken, Bakterium coli, Bacterium pyocyaneum. — Folgt man *Pappenheims* Gedankengängen, so kann man sich die Entstehung einer Agranulocytose im Blute bei Sepsis und im allgemeinen bei Infekten so vorstellen, daß sie entwicklungsmäßig das Endglied einer Reihe bildet, deren Anfangsglied eine Hyperleukocytose ist. Diese Reihe ist der Ausdruck des jeweiligen Zustandes und Reaktionsvermögens des Körpers. Wenn der Kranke noch über genügende Abwehrkräfte verfügt, schützt sich der Organismus durch vermehrte Produktion von Leukocyten. Bei Versiegen des Vorrates an reifen Zellen werden Jugendformen ins Blut ausgeschüttet, und schließlich kommt es über die verschiedenen Grade von Leukopenie zum vollständigen regenerativen Erschöpfungsstadium des Organismus, zur Agranulocytose. — In die oben genannte Gruppe von Agranulocytose als Folge eines Infektes lassen sich ferner die Fälle einordnen, bei denen ein bestimmter Infekt in der Anamnese der Patienten wiederholt vorgekommen ist, der schließlich einmal zum Bilde der Agranulocytose führte. So werden z. B. in den Vorgeschichten der Fälle bei *Schultz* und *Jakobowitz, Zikowski, Korach, Lauter* rezidivierende Anginen besonders hervorgehoben, bei anderen Autoren, wie *Peritz, Oppenheimer, Fuld, Schäfer,* verschiedentlich wiederkehrende Gallenblasenentzündungen. Man könnte hierbei annehmen, daß sich infolge der durchgemachten Erkrankungen leichter ein Erschöpfungszustand des blutbildenden Apparates einstellt, der sich dann in dieser bestimmten Art des Blutbildes auswirkt. — Hierher gehören auch Fälle, welche sich unmittelbar im Anschluß an einen infektiösen Insult entwickeln, aus ihm hervorgegangen sind. Es gibt viele derartige Infekte. *Bantz, Landé* beschreiben Fälle, in denen die Agranulocytose von einer Endokarditis eingeleitet wurde, *Landé, Zikowski* beobachteten eine Polyarthritis vor Beginn der Krankheit. In dem Beispiel von *Feer* ist eine Pyelitis, bei *Zikowski* eine Pyonephrose als Ursache für die darauf folgende Agranulocytose angeführt. Die Diphtherie ist ebenfalls eine gar nicht seltene Prodromalerkrankung der Agranulocytose, — *Schultz* selbst berichtete darüber, — und auch an unserer Klinik wurde ein solcher Fall gesehen. Ferner sind in der Literatur Agranulocytosen im Verlauf einer Grippe, einer Lungen-

gangrän, eines *Hodgkin* erwähnt. Eine ziemlich häufige Erscheinung ist die Otitis media in diesem Zusammenhang mit der Agranulocytose u. a. angeführt von *Weiss, Jedlicka, Hoche, Fuld. Zikowski* bringt einen Fall von einem akuten Schub einer alten Osteomyelitis, der eine Agranulocytose im Blute bewirkt hat. Etwas abseits von dieser Gruppe der durch einen Infekt hervorgerufenen Formen von Agranulocytose steht eine, bei welcher zweifelhaft ist, ob ein entzündlicher Prozeß der Grund der Erkrankung ist. Es handelt sich um die von *Hill* und *Memphis* und *Paschkis* erörterten Fälle von Agranulocytose, die sich an eine Zahnextraktion anschlossen.

Die 2. Gruppe von uns bekannten Noxen, die eine Agranulocytose herbeiführen können, sind chemische Gifte und Strahlen. Dazu gehört als wichtigstes Blutgift das Benzol, das neben seinem schädigenden Einfluß auf die roten Blutkörperchen auch unter besonderen Umständen eine leukotoxische Wirkung haben kann. Ferner das Neosalvarsan:

Im Verlaufe von antisyphilitischen Kuren traten bei Patienten von *Kastlin* und *v. Domarus* Agranulocytosen auf. *Aubertin, Blankstein* und *Lehmann* beobachteten Agranulocytosen nach Arsenvergiftung bei gleichzeitiger Wismutkur. *Douady* beschreibt einen Fall von Agranulocytose nach intravenöser Goldtherapie. Weiterhin ist wohl auch Thorium zu diesen Giften zu rechnen, denn es gelang *Kleeberg*, experimentell bei Kaninchen durch Thoriuminjektionen eine starke Herabsetzung der neutrophilen Leukocyten im Blute zu erzeugen.

Strahlenwirkung als Ursache der Agranulocytose ist in der Literatur beschrieben worden. Und zwar sollen nach *Weiss* eine Anzahl Personen, die im Röntgeninstitut beschäftigt waren, eine Agranulocytose bekommen haben. Die Röntgenstrahlen, die in bestimmten geringen Dosen eine heilende Wirkung auf die Erkrankung ausüben, können also manchmal unter anderen Bedingungen die Ursache für die Erkrankung sein.

Alle diese eben aufgezählten Agranulocytosen haben das Grundsymptom die Verminderung der Granulocyten im Blute gemeinsam. Die übrigen Merkmale der Agranulocytose können in diesen Fällen entweder teilweise von denen der begleitenden Krankheit verdeckt sein oder fehlen. Die gegebene Einteilung der Agranulocytose in Fällen von Agranulocytose im engeren Sinne oder Schultzsches Krankheitsbild und Fälle von Agranulocytose im weiteren Sinne, durch bekannte Noxen hervorgerufen, steht in gewisser Analogie zur gebräuchlichen Einteilung der „Anaemia perniciosa". Grundlegend ist da wie dort der Blutbefund. Bei der „Anaemia perniciosa" pflegt man dem „Morbus Biermer", als selbständigem Krankheitsbild, gekennzeichnet durch das typische Blutbild, eine Reihe klinischer Symptome bei unbekannter Ätiologie, die Fälle von „Anaemia perniciosa" mit bekannter Ursache, wie Lues, Schwangerschaft, Bandwurm, Carcinom, gegenüberzustellen. Die megalocytotische, hyperchrome Anämie ist allen Fällen gemeinsam. Die Sonderstellung des „Morbus Biermer" ist trotzdem durch die typischen Begleitsymptome, den charakteristischen Verlauf und die vermutete, gemeinsame, bisher nicht erforschte Noxe bedingt. In gleichem Sinne sind wir

auch berechtigt, die Schultzsche Erkrankung als selbständiges Krankheitsbild mit eigener Symptomatologie, eigenartigem klinischem Verlauf und unbekannter Ursache anzuerkennen. Ob sich diese Sonderung auf alle Fälle anwenden läßt, muß weitere Erfahrung klären.

Da zur Erweiterung der Kenntnisse über die noch nicht völlig erforschte und relativ seltene Erkrankung die Beibringung von neuem Material erwünscht ist, seien im folgenden 5 Fälle von Agranulocytose aus dem Staatl. Krankenstift Zwickau mitgeteilt.

Fall 1. 48jährige Kaufmannsehefrau nach der Menopause. Keine familiäre Belastung. 1929 Angina mit normalem Verlauf. Am 15. XII. 1930 Schluckbeschwerden, nach 3 Tagen Schwellung am Endglied des rechten Zeigefingers, einige Tage später schwärzliche Verfärbung einer Hautstelle am rechten Mittelfinger. Nach Incision durch den Arzt keine stärkere Eiterentleerung. Am 25. XII. hohes Fieber, starke Schluckbeschwerden, Schwellung der Mundschleimhaut, daher erfolgt am 2. I. 1931 Einweisung.

Aufnahmebefund: Guter Ernährungszustand, für ihr Alter sehr gut erhaltene Frau. Haut leicht pastös, subikterisch, Atmung durch den Mund. Am rechten Nasenflügel gerötete schmerzhafte Stelle. Lippenschleimhaut trocken, rissig, Gingiva aufgelockert, weißliche Beläge und kleine Ulcerationen allenthalben sichtbar. Am Mundhöhlenboden unter der Zunge eine etwa 5 cm große, mit weißlichem Belag bedeckte Stelle; darunter eine in die Tiefe gehende Nekrose. Auf der Zunge borkiger Belag. Zähne gelockert. Die rechte Tonsille ist bedeutend größer als die linke und zeigt nahe dem oberen Pol eine weiße, etwa bohnengroße Stelle, die am oberen Rande schwarz-bräunlich verfärbt ist, sonst weißlich belegt. Auch hier unter dem Belag eine tiefgehende Nekrose. Beide Gaumenbögen, Uvula und die linke Tonsille düsterrot verfärbt. Die Drüsen in den Submaxillargruben sind nur wenig vergrößert, rechts auf Druck schmerzhaft. Herztöne rein, Aktion beschleunigt, Puls leicht unterdrückbar. Blutdruck 90/60 mm Hg. R.-R. Am Zeigefinger der rechten Hand fehlt die Haut in Pfennigstückgröße, der rote Grund näßt etwas. Am Mittelfinger ist ein erbsengroßer Punkt schwarzbraun verfärbt, in der Umgebung ein gelblicher Eiterhof, dann ein düsterroter Hof. Sonst negativer Organbefund.

Verlauf: 2. I. 1931. Temperatur 38,2°, Puls 106. Blutbild bei der Aufnahme: Hämoglobin 70%, Erythrocyten 3,6 Mill., Färbeindex 0,97, Leukocyten 1200, davon 2% Monocyten, 98% Lymphocyten. Therapie: Da durch klinischen Befund und Blutbild die Diagnose Agranulocytose gegeben ist, wird sofort eine Röntgenreizbestrahlung auf beide Unterschenkel (7% H.E.D.) verabfolgt. Ferner Mundpflege, Trypaflavin und kreislaufunterstützende Mittel. Am Nachmittag steigt die Temperatur noch etwas an, das Sensorium bleibt frei, der Allgemeineindruck ist nicht schlecht. Leichte Verstärkung des Ikterus. Blutbild: Hämoglobin 70%, Erythrocyten 3,73 Mill., Färbeindex 0,94, Leukocyten 1520, Differentialzählung: 2% Monocyten, 98% Lymphocyten.

Am 3. I. 1931 weitere Zunahme des Ikterus, Temperatur über 38°. Blutbild: Hämoglobin 70%, Erythrocyten 3,9 Mill., Färbeindex 0,89, Leukocyten 1350. Davon 4% Monocyten, 96% Lymphocyten. Therapie: Kreislaufmittel, Trypaflavin, Elektrokollargol. Wiederholung der Röntgenreizbestrahlung nach *Friedemann*, diesmal auf beide Arme.

Am Nachmittag Verschlechterung des Zustandes, die Kranke wird somnolent, der Puls weich und frequent, der Ikterus nimmt zu. Blutbild: 800 Leukocyten, davon 13% Monocyten, 87% Lymphocyten.

4. I. 1931. Das Bewußtsein wird nicht wiedererlangt, der Puls ist schlecht. Blutbild: 3000 Leukocyten, darunter 11% Monocyten, 89% Lymphocyten. Nachmittags kommt die Kranke ad Exitum.

Bakteriologische und serologische Befunde: Blutkörperchensenkungsgeschwindigkeit stark beschleunigt (85 mm in 1 Stunde). Luesreaktionen sämtlich negativ. Rachenabstrich: Keine Diphtheriebacillen, keine fusiformen Stäbchen und Spirillen. In der Kultur Staphylococcus pyogenes albus und Streptokokken. Im Abstrich der Nekrosen am Mundhöhlenboden Gram-positive Kokken, vereinzelt Spirillen und lange Gram-negative Stäbchen. Abstrich der Nekrose am Finger: Relativ wenig Zellen, nur rundkernige Zellen, keine Leukocyten. Blutaussaat nach 3tägiger Bebrütung steril. Blutanalyse: Bilirubin erhöht. Urinbefund: Eiweiß positiv, Aldehyd in der Kälte und Wärme positiv. Diazoreaktion negativ. Im Sediment gelblich imbibierte Plattenepithelien.

Klinische Diagnose: Agranulocytose mit Nekrose am Mittelfinger der rechten Hand.

Auszug aus dem Sektionsprotokoll: Ulceröse Stomatitis und Angina. Ulcerationen der Schleimhaut des Rachens und des Sinus piriformis. Glottisödem, Laryngitis, Blutaustritte unter dem Epikard, in der Intima der Aorta. Graurotes bis rotes Knochenmark der Röhrenknochen. Geringe Milz- und Leberschwellung. Unterhalb der Bauhinischen Klappe linsengroßes Geschwür mit wallartigem Rande und glattem Grund, in der Umgebung keine krankhaften Veränderungen. 6 weitere Geschwüre gleicher Art (Nekrosen) im Verlauf des Colon ascendens. Schwellung am Endglied des rechten Mittelfingers. Bronchopneumonie. Lungenödem. Starker Ikterus an Haut und Schleimhäuten. Blutkultur steril.

Die histologischen Untersuchungen ergaben. Tonsille: Das Bild des lymphatischen Gewebes ist ganz verwischt. Follikel sind nicht mehr zu erkennen. An Stelle des lymphatischen Gewebes findet sich eine ganz gleichmäßige, dichte Durchsetzung mit kleinen und großen Rundzellen, denen wenige Plasmazellen beigemischt sind. Das Epithel ist stellenweise ulceriert, stellenweise finden sich dort Nekrosen, unter denen das Gewebe hyperämisch ist und die erwähnte Zellinfiltration aufweist. Diese Infiltration erstreckt sich auch in dünnen Zügen zwischen die Muskelfasern hinein. Polymorphkernige Leukocyten sind weder im gewöhnlichen Präparat zu bemerken, noch durch die Oxydasereaktion nachzuweisen. Vereinzelt sieht man große, etwas polymorphe Zellen mit großem hellen Kern und blassem Protoplasma ohne Granula. Beide Tonsillen verhalten sich gleich.

Lymphknoten am Halse: Es besteht eine geringe Hyperämie. In den Lymphfollikeln fehlen die sogenannten Keimzentren. Die Oxydasereaktion ist negativ. Turnbull-Blaureaktion: Massenhaft Eisen in körniger Form in den Endothelien der Randsinus und auch sonst in den Sinusendothelien und Reticulumzellen. Die Lymphfollikel selbst sind frei. Die Eisenanhäufung findet sich auch in den trachealen Lymphknoten neben einer starken Anthrakose. Auch hier einige größere plasmareiche Zellen mit hellem Kern und einzelne Plasmazellen.

Lunge: Ziemlich starke Hyperämie. Im großen ganzen kein Eisen, nur in den Wänden der Gefäße vereinzelte Zellen mit Hämosiderinkörnchen.

Dickdarm: Ulceration an der Schleimhaut, stellenweise dünner nekrotischer Schorf, unter dem eine starke Hyperämie des Gewebes mit Blutaustritten besteht und eine nicht allzu dichte Durchsetzung mit Rundzellen, wenig Plasmazellen und vereinzelten polymorphen Zellen mit großem, hellen Kern, wie sie schon bei dem histologischen Aufbau der Tonsille und der Lymphknoten am Halse beschrieben worden sind. Polymorphkernige Leukocyten sind nicht zu sehen, auch bei der Oxydasereaktion nicht.

Leber: An den peripheren Teilen der Läppchen stellenweise geringe, kleintropfige Verfettung. Bei der Eisenreaktion sieht man in den Kupfferschen Sternzellen manchmal eine ganz blasse, diffuse Blaufärbung, meist sind dann auch wenige blaugefärbte Körnchen in diesen Zellen nachweisbar. Die Leberzellen selbst sind frei von Eisen. Keine polymorphkernigen Leukocyten durch Oxydasereaktion feststellbar.

Milz: Sinus stark erweitert. Im eigentlichen Pulpagewebe massenhaft rote Blutkörperchen. Sekundärfollikel sind nirgends zu bemerken. Die Follikel selbst bestehen nur aus kleinen, unscharf begrenzten Anhäufungen von Lymphocyten. Vereinzelt Plasmazellen. Bei der Eisenreaktion ziemlich gleichmäßig über die Milz verteilte größere makrophage Zellen mit Hämosiderinkörnchen. Stellenweise sind diese Zellen auch diffus blau verfärbt und frei von Hämosiderinkörnchen. Vorwiegend liegt das Hämosiderin in der Pulpa, in Pulpazellen und Reticulumzellen, hin und wieder in der Adventitia von Gefäßen. Oxydasereaktion negativ.

Schilddrüse, Herz, Gehirn, Niere ergaben bis auf ziemlich starke Hyperämie keinen pathologischen Befund.

Knochenmark: Jugendformen von Erythrocyten. Nirgends, soweit übersehbar, myeloische, die Oxydasereaktion gebende Herde. Vereinzelte Zellen mit Hämosiderinkörnchen.

Fall 2. 30 Jahre alter Kaufmann, deliriert bei der Aufnahme. Nach Bericht der einweisenden Ärzte vor 3 Tagen Schluckschmerzen. Bald darauf starker Belag, der den ganzen Rachenring überzog. Temperaturen zwischen 38 und 39°. Rachenabstrich ergab keinen Befund für Diphtherie oder Plaut-Vincent. Am 7. X. 1930 Einweisung.

Bei der Aufnahme sehr schwerer Allgemeinzustand. Somnolenz, Delirien, verfallenes Aussehen. Auf den Tonsillen und über dem ganzen Rachenring ausgedehnte Beläge, die nicht für Diphtherie charakteristisch aussehen. Sonst negativer Organbefund.

Verlauf: Blutbild: Hämoglobin und Erythrocyten normal, Leukocyten 2200. Differentialzählung: Nur Lymphocyten. Temperatur zwischen 38 und 39°. Puls weich und frequent. Blutkultur steril. Therapie: Bestrahlung der langen Röhrenknochen nach *Friedemann*, Trypaflavin und Herzmittel. Die Bewußtlosigkeit hält weiterhin an, noch in der Nacht kommt der Kranke ad exitum. Die gesamte Krankheitsdauer betrug demnach 4 Tage.

Klinische Diagnose: Agranulocytose. Pathologischer Befund konnte wegen Sektionsverweigerung nicht erhoben werden.

Fall 3. 3 Jahre altes Bergarbeiterkind. Normale Entwicklung, keine Kinderkrankheiten, keine Halsentzündungen. Beginn der Erkrankung am 2. VIII. 1931 mit Fieber und allgemeiner Abgeschlagenheit. Mittags Anfall von Benommenheit. Abends Einweisung.

Befund: Hochfieberndes Kind in einem Zustande von motorischer und psychischer Unruhe. Guter Ernährungszustand. Kein Ikterus. Zunge dick belegt. Rachen stark gerötet, beide Tonsillen hypertrophisch. Auf der linken Tonsille etwa erbsengroßer Belag von porzellanweißer Farbe und membranartigem Aussehen. Rechte Tonsille frei. Am Halse keine Vergrößerung der Drüsen palpabel. Sonst Organbefund o. B.

Verlauf: 2. VIII. 1931. Temperatur 39,8°, Puls 140, Harn o. B. Der Junge ist sehr unruhig.

3. VIII. 1931. Zustand unverändert schlecht, der Belag an der linken Tonsille vergrößert sich, außerdem wird ein zweiter weißer Fleck etwas medial sichtbar. Blutbild: Hämoglobin 60%, Erythrocyten 4,5 Mill., Färbeindex 0,66. Leuko-

cyten 2500, davon 3% polymorphkernige Leukocyten, 4% Monocyten, 93% Lymphocyten.

4. VIII. 1931. Das Befinden des Kindes wird zunehmend schlechter. Am Zeigefinger der rechten Hand, an der linken Brustwarze und am Rücken sind kleine bläschenförmige, von rotem Hof umgebene Hauteffloreszenzen aufgetreten. Blutbild: Hämoglobin 60%, Erythrocyten 4 Mill., Leukocyten 2300, darunter 3% polymorphkernige Leukocyten, 4% Monocyten, 93% Lymphocyten. Therapie: Röntgenreizbestrahlung auf beide Ober- und Unterschenkel (5% H.E.D.), kreislaufunterstützende Mittel.

5. VIII. 1931. Leichte Somnolenz. Temperatur steigt auf 40,8°. Puls frequent und irregulär. Blutbild: 2500 Leukocyten, darunter 1% polymorphkernige Leukocyten, 3% Monocyten, 96% Lymphocyten.

6. VIII. 1931. Temperatur und Puls ebenso hoch wie am Vortage. Blutbild: Hämoglobin auf 45% und Erythrocyten auf 3,2 Mill. abgesunken, Leukocyten 1500. Differentialzählung: 1% Segmentkernige, 9% Monocyten, 90% Lymphocyten. Nachmittags nur geringe Veränderung des Blutbefundes.

7. VIII. 1931. Morgens plötzlich krisenartiger Abfall der Temperatur auf 36,4° und des Pulses auf 70 in der Minute. Das Kind kollabiert. Therapie: Campher, Coffein, heiße Bäder mit kalten Abgüssen, Tropfeinläufe von 5% Glykoselösung. Blutbild: 2500 Leukocyten, 5% polymorphkernige Leukocyten, 7% Stabkernige, 1% Jugendformen, 6% Monocyten, 81% Lymphocyten.

Am Nachmittag ist das Kind sehr unruhig, Temperatur und Puls bleiben niedrig, die Nacht wird schlaflos verbracht. Blutbild: Weiteres Ansteigen der Leukocyten auf 3200, Anstieg der neutrophilen Leukocyten auf 43% (26% Stabkernige, 12% Segmentkernige, 5% Jugendformen). Monocyten 5%, Lymphocyten 52%.

8. VIII. 1931. Erhebliche Besserung des Allgemeinzustandes. Die Hauteffloreszenzen sind eingetrocknet und reizlos. Blutbild: Hämoglobin 55%, Erythrocyten 4,7 Mill., Färbeindex 0,57, Leukocyten 5800, darunter 45% neutrophile Leukocyten (16% Segmentkernige, 26% Stabkernige, 3% Jugendformen), 1% Monocyten, 54% Lymphocyten.

10. VIII. 1931. Weiter gute Fortschritte in der Genesung. Puls und Temperatur normal. Es soll heute noch einmal eine Röntgenbestrahlung vorgenommen werden, leider verlangen die Eltern noch vorher gegen ärztlichen Rat die Entlassung des Kindes. Blutbild: 55% Hämoglobin, 4,6 Mill., Erythrocyten, 8000 Leukocyten, darunter 41% neutrophile (29% Segmentkernige, 9% Stabkernige, 3% Jugendformen), 58% Lymphocyten, 1% Monocyten.

Bakteriologische Befunde: Blutaussaat: Sowohl unter aeroben wie anaeroben Bedingungen steril. Rachenabstrich: Einige fusiforme Stäbchen, keine Spirochäten. Kultur: Diphtherie negativ, Pneumokokken und Diplococcus pharyngeus.

Klinische Diagnose: Agranulocytose mit Nekrosen an Finger, Brustwarze und Rücken.

Am 24. VIII. erscheint das Kind zur Nachuntersuchung. Es ist vollkommen munter, sieht blühend aus. Die Hauterscheinungen sind nicht mehr sichtbar. Rachenbefund o. B. (etwas hypertrophische Tonsillen). Temperatur und Puls normal. Übriger Organbefund o. B. Blutbild: Hämoglobin 65%, Erythrocyten 4,16 Mill., Leukocyten 8100, darunter 38% polymorphkernige Leukocyten, 1% Jugendformen, 2% Stabkernige, 2% Monocyten, 57% Lymphocyten.

Fall 4. 31jähriger Tierarzt. Der Kranke ist nicht vollkommen klar, daher kann die Anamnese nicht von ihm selbst erhoben werden. Der behandelnde Arzt sah den Kranken erstmalig am 3. Krankheitstage. Er stellte Tonsillarabsceß fest, der am 4. und nochmals am 5. Tage vom Facharzt gespalten wurde. Es entleerte

sich reichlich Eiter. Temperatur am 5. Tage 40°. Der Rachenabstrich ergab Diphtheriebacillen. Darauf erhielt der Patient innerhalb der nächsten 5 Tage 34000 Einheiten Diphtherieheilserum, außerdem Herzmittel und Trypaflavin intravenös. Wegen Verschlechterung des Allgemeinzustandes und Auftretens septischer Hauterscheinungen Einweisung.

Befund: Kräftiger Patient in gutem Ernährungszustand. Haut und Schleimhäute ikterisch. Der Rachen ist stark gerötet, die Tonsillen erheblich vergrößert und zerklüftet. Beiderseits Incisionsstellen mit schmierigen nekrotischen Belägen. Zunge belegt, trocken. Am Halse keine Vergrößerung der Drüsen fühlbar. An der Außenseite der Oberschenkel sind Pyodermien sichtbar. Die Milz ist eben unterm Rippenbogen palpabel.

Verlauf: 13. VII. 1927. Im Harn Urobilinogen vermehrt und Eiweißtrübung. Temperatur 39,6°, steigt am Abend auf 40,3°. Puls weich und frequent. Blutbild: 80% Hämoglobin, 3,7 Mill. Erythrocyten, 900 Leukocyten, fast ausschließlich Lymphocyten. Die Blutkultur bleibt steril. Rachenabstrich: Diphtheriebacillen negativ. Therapie: Hexeton, Coffein, Fulmargin, Omnadin.

14. VII. 1927. Temperatur über 40°, der Kranke deliriert. An den Lungen bronchopneumonische Herde feststellbar. Blutbild: 1400 Leukocyten, Differentialzählung: nur Lymphocyten. Therapie: wie bisher, außerdem Elektrokollargol und Digipurat intravenös, Caseosan subcutan.

15. VII. 1927. Morgens erfolgt der Exitus.

Klinische Diagnose: Agranulocytose.

Auszug aus dem Sektionsprotokoll: Haut und Schleimhäute ikterisch verfärbt, Gaumenmandeln vergrößert, zerklüftet, von graugelben Belägen bedeckt, Umgebung schwarzgrün verfärbt. Übergreifen der Beläge auf die Gaumenbögen und den weichen Gaumen. In der weiteren Umgebung linsengroße, unregelmäßig gestaltete Geschwüre, mißfarbig belegt. Schleimhaut der Mundhöhle geschwollen und stark injiziert. Lymphknoten am Halse kaum vergrößert. In den Lungen beiderseits bronchopneumonische Herde. Vergrößerte weiche Milz. Leber nicht vergrößert. Übrige Organe o. B.

Bakteriologische Untersuchung: Tonsillarabstriche: Streptokokken, Staphylokokken, Spirochäten und fusiforme Bacillen. Blutkulturen steril.

Histologisch: Verfettung der Leberzellen, vor allem peripher und der Nieren.

Fall 5. 70 Jahre alter Fabrikarbeiter, früher immer gesund, vor 1 Monat stellten sich plötzlich Mattigkeit und Schwindelgefühl ein, es traten Fieber und Geschwüre in der Mundhöhle hinzu, so daß der Patient ins Krankenhaus eingewiesen werden mußte.

Befund: Schlechter Ernährungs- und Kräftezustand. Anämie. Zunge belegt, Rachen o. B. An der Gingiva oben und unten zahlreiche Geschwüre sichtbar. Am Halse keine Drüsen palpabel. 1. Herzton an der Spitze unrein, Aktion beschleunigt.

Verlauf: 27. V. 1929. Urin chemisch und mikroskopisch o. B. Blutdruck 150/80 mm Hg R.-R. Temperatur 38,2°, Puls beschleunigt, regelmäßig, leidlich gefüllt. Blutbild: 45% Hämoglobin, 2,7 Mill. Erythrocyten, 2300 Leukocyten, darunter 97% Lymphocyten, 3% polymorphkernige Leukocyten. Die Oxydasefärbung bestätigt den Befund.

31. V. 1929. Die wiederholten Blutbilder geben immer denselben Befund: Leukocyten um 2000, fast nur Lymphocyten. Die Erscheinungen in der Mundhöhle nehmen immer mehr zu, die Temperatur bewegt sich um 39°.

Am 1. VI. 1929 erfolgt der Exitus letalis.

Klinische Diagnose: Agranulocytose, Sepsis. — Sektion verweigert.

Bei Fall 1, 2 und 3 handelt es sich um Beispiele von Agranulocytose im engeren Sinne (Schultzsche Krankheitsbilder). Die Forderungen von *Schultz* sind dafür im wesentlichen erfüllt. Auch Ergänzungen des Krankheitsbildes von seiten anderer Autoren konnten zum Teil durch uns bestätigt werden. Besonders hervorzuheben sind in Fall 1 und 3 die Hautnekrosen, die eine nicht allzuhäufige Erscheinung bei der Agranulocytose darstellen. Sie bildeten in Fall 1 eines der ersten Symptome. Ihr Aussehen glich dem von Panaritien, jedoch bei der Incision entleerte sicht nicht, wie erwartet, Eiter, und histologisch war keine leukocytäre Reaktion sichtbar, sondern es handelte sich einfach um zerfallenes Gewebe und eine geringe Anzahl von Lymphocyten. In Fall 3 erschienen sie am 3. Krankheitstage und besserten sich auf einfache Trockenbehandlung hin mit dem Zeitpunkt der Zunahme der Granulocyten im Blute. Ikterus bestand in Fall 1 schon bei der Aufnahme. Ob die rapide Zunahme der Gelbfärbung wirklich auf Stärkerwerden des Ikterus beruhte oder ob sie nicht den therapeutisch angewandten Trypaflavininjektionen zuzuschreiben war, muß in Frage gestellt werden. Die Art der Farbtönung ließ mit dem Fortschreiten der Erkrankung doch auf eine teilweise artificielle Beeinflussung schließen. — Erwähnenswert ist ferner die von *Bantz* bei der Agranulocytose beschriebene Adynamie, die wir in unserem Falle ebenfalls registrieren konnten. — Bei Fall 3 ist noch besonders auf das Alter des Patienten hinzuweisen, — es wurde ein 3jähriges Kind betroffen — und auf den Ausgang der Erkrankung in Heilung. — Ein wichtiger therapeutischer Fortschritt der letzten Jahre ist die Behandlung der Agranulocytose mit Röntgenstrahlen. Wir selbst konnten leider trotz sofortiger Anwendung nur an einem unserer Fälle einen lebensrettenden Erfolg damit erzielen (Fall 3). Allerdings entsprachen die beiden anderen Fälle auch nicht den Bedingungen, die nach *Friedemanns* Ansicht eine Heilung hätten erhoffen lassen können. Denn in Fall 1 kam die Kranke 48 Stunden nach der ersten und 24 Stunden nach der zweiten Bestrahlung, im Fall 2 der Kranke noch am selben Tage ad exitum. Immerhin fielen im 1. Falle nach der Röntgenbestrahlung im Blutbilde Veränderungen auf, die im Sinne einer Tendenz zur Besserung aufgefaßt werden können. Bei der Aufnahme im Krankenhaus betrug die Anzahl der Leukocytosen im Blute 1200 im Kubikzentimeter, im Differentialblutbild 3% Monocyten, 97% Lymphocyten. Nach der zweiten Röntgenbestrahlung steigt die Menge der Leukocyten um mehr

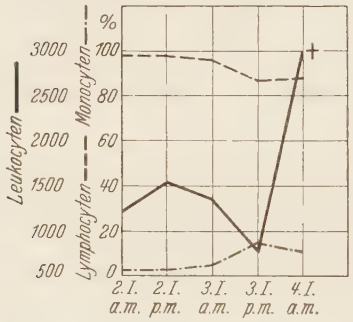

Abb. 1 (Fall 1).

als das Doppelte an, dabei erhöhen sich auch die Monocyten auf 11% unter relativem Rückgang der Lymphocyten.

Auch das Allgemeinbefinden besserte sich zunächst auffallenderweise bald nach der Röntgenbestrahlung, um allerdings später wieder schlechter zu werden. Man hat den Eindruck, als ob das Leben der Patientin hätte gerettet werden können, wenn die Röntgenbestrahlung früher vorgenommen worden wäre. — In Fall 3 kamen geringere Dosen, als von *Friedemann* angegeben, bei der Bestrahlung zur Anwendung, da es sich um ein Kind handelte. Zuerst sanken auch hier, vielleicht auf den Reiz der Bestrahlung hin, die Leukocyten im Blut rapide ab (bis auf 1500 im Kubikzentimeter). 3 Tage nach der Bestrahlung erreichten sie dann bereits wieder annähernd normale Werte. Zu gleicher Zeit stiegen die Granulocyten in relativer und absoluter Zahl an und es trat eine

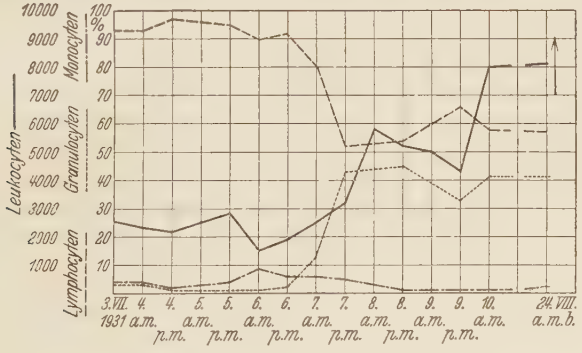

Abb. 2 (Fall 3).

schlagartige Besserung des gesamten Krankheitsbildes ein. Interessant ist bei der Regeneration des Blutbildes zu beobachten, wie der Aufbau allmählich in der Weise erfolgte, daß sich zunächst die Monocyten unter relativem Rückgang der Lymphocyten vermehrten, dann Jugendformen und Stabkernige überwogen, bis schließlich die reifen neutrophilen Leukocyten die Oberhand gewannen.

Bei der Nachuntersuchung des Kindes 3 Wochen nach Beginn der Erkrankung zeigte es sich merkwürdigerweise, daß sich das Blutbild trotz des einwandfreien körperlichen Wohlbefindens und Verschwindens sämtlicher andererer Krankheitssymptome insofern noch nicht ganz wieder erholt hatte, als noch immer eine relative Lymphocytose zuungunsten der Granulocyten bestand.

Bemerkenswerte Befunde deckte bei den tödlich endenden Fällen die Sektion auf und die anschließende histologische Untersuchung der Präparate: Makroskopisch waren die charakteristischen Nekrosen in der Mundhöhle, die Geschwüre im Darmkanal, das typische graurote bis

rote Femurmark und die Bronchopneumonie, die in vielen Fällen die unmittelbare Todesursache darstellt, festzustellen. Histologisch fiel auch uns vor allem das merkwürdige reaktionslose Aussehen der Nekrosen auf, der Mangel an neutrophilen Leukocyten und Ersatz durch lymphocytäre Infiltration an Stellen, die eine leukocytäre Reaktion hätten erwarten lassen. Im Gewebe der Tonsillen, der Lymphknoten am Halse und der Dickdarmschleimhaut konnten wir die Anwesenheit der von *Petri* beschriebenen „großen, etwas polymorphen Elementen mit großem, rundem, locker gebauten, matt tingierten Kern, matt gefärbtem, homogenem Zellprotoplasma ohne Granulierung" bestätigen. Daneben waren Plasmazellen sichtbar, die diesen zwar ähnelten, sich aber ohne weiteres von ihnen unterscheiden ließen.

In der Literatur ist bereits einige Male auf einen Befund hingewiesen worden, der einige Aufmerksamkeit verdient (*David*, *Oppikofer*, *Schäfer*, *Baltzer*, *Zetterquist*). Er war in unserem Beispiele bei Fall 1 besonders ausgeprägt: Eine ausgebreitete Hämosiderosis in der Milz, in den Lymphknoten am Halse, geringer, aber deutlich in der Leber und in den Lungengefäßen. Wie dieser Befund zu deuten ist, ist fraglich. Das abgelagerte Eisen rührt zweifellos von zerfallenen Erythrocyten her, mit denen der Körper nicht in normaler Weise fertig geworden ist. Die Umstände, die zu einer Störung im Blutabbau und somit zur Hämosiderinablagerung in den der Verarbeitung der zerfallenen roten Blutkörperchen dienenden Organen führen, können verschiedener Art sein: Es kann durch Wirkung einer Schädlichkeit oder durch konstitutionelle Minderwertigkeit der Erythrocyten zum erhöhten Zerfall der roten Blutkörperchen im strömenden Blute kommen, andererseits wäre es auch möglich, daß eine Schädigung des reticulo-endothelialen Systems zur Funktionsbeeinträchtigung und damit zur Schlackenanhäufung führt. Bei der Schultzschen Agranulocytose wären folgende Zusammenhänge denkbar: Durch Einwirkung der unbekannten Noxe, die den elektiven Granulocytenschwund herbeiführt, kommt es auch zum erhöhten Erythrocytenzerfall. Der erythropoetische Apparat im Knochenmark reagiert darauf in normaler Weise mit vermehrter Produktion von Erythrocyten. Um den größeren Anforderungen nachzukommen, wird auch das Fettmark der Extremitätenknochen in rotes Mark umgewandelt. In der Tat findet man als pathologisch-anatomisches Charakteristicum bei der Agranulocytose rotes Mark in den Diaphysen der großen Röhrenknochen. Die vermehrte Produktion der Erythrocyten hält dem erhöhten Zerfall das Gleichgewicht, so daß die absolute Erythrocytenzahl im strömenden Blute nicht vermindert ist. Als Ausdruck des erhöhten Erythrocytenzerfalles kommt es jedoch zur Ablagerung von Eisen, hauptsächlich in den für den Blutzerfall disponierten Stätten, vor allem der Milz, den Lymphknoten und der Leber. An die Leistungsfähigkeit

des reticulo-endothelialen Systems werden größere Anforderungen gestellt, es hypertrophiert. Die Hypertrophie des reticulo-endothelialen Systems ist im Schrifttum hinlänglich bekannt- *Rotter* beschreibt sie, *Oppikofer*, *Zikowski* und *Fuld*. Es wäre schließlich auch möglich, daß neben der Leberparenchymschädigung bei der Entstehung des Ikterus der vermehrte Blutzerfall eine Rolle spielt.

Fall 4 und 5 gehören zu den Fällen von Agranulocytose in weiterem Sinne, die im Verlaufe eines Infektes beobachtet werden. Die Prognose der ursprünglichen Erkrankung, in dem einen Falle Diphtherie, in dem anderen Falle wahrscheinlich Sepsis, wird mit Einsetzen der abnormen Reaktion des blutbildenden Apparates wesentlich verschlechtert. Man kann annehmen, daß mit dem Verschwinden der Granulocyten aus dem Blute die Resistenzfähigkeit des Organismus bedeutend abnimmt und er dadurch leichter dem bakteriellen Infekt erliegt. Wie der bakterielle Infekt im Wesen mit der Agranulocytose zusammenhängt, ob er bloß als wegbereitender Faktor oder direkt als eine Ursache anzusehen ist, bleibt ungeklärt. Schließt man sich der Meinung derjenigen an, die im bakteriellen Infekt eine der Ursachen der Agranulocytose sehen, so bleibt immer noch die Frage unbeantwortet, warum der blutbildende Apparat nur in einzelnen Fällen nicht in normaler Weise, sondern in Form des agranulocytotischen Blutbildes reagiert. An Erklärungsversuchen fehlt es nicht. Konstitution, Allergie, Einfluß endokriner Drüsen wurden zur Erklärung herangezogen. Klarheit wird erst durch Weiterarbeit auf diesem noch jungen Gebiete erzielt werden. — Therapeutische Versuche waren in beiden Fällen machtlos. — Bei Aufnahme des pathologischen Befundes wird es in solchen Fällen immer Schwierigkeiten machen, die durch die Grundkrankheit gesetzten Veränderungen von den durch die Agranulocytose hervorgerufenen abzugrenzen. So machten in Fall 4 die Beläge an den Tonsillen, auf den Gaumenbogen übergreifend, eher den Eindruck diphtherischer Prozesse, während der Ikterus zum Bilde der Agranulocytose zu gehören scheint. Die höhergradige Anämie im Fall 5 paßt ebenfalls nicht in das Bild der Agranulocytose, läßt sich hingegen zwanglos durch die vorausgegangene längerdauernde Sepsis erklären.

Zusammenfassung.

1. Es werden 5 Fälle von Agranulocytose, die in den letzten Jahren im Krankenstift Zwickau zur Beobachtung kamen, mitgeteilt.

1. Als seltene Beobachtungen werden 2 Fälle mit multiplen Hautnekrosen und ein Fall bei gleichzeitiger Diphtherie gebracht. Von den 5 Fällen betreffen merkwürdigerweise 4 das männliche Geschlecht. Der jüngste Patient war 3, der älteste 70 Jahre alt.

3. Die von *Friedemann* angegebene Röntgentherapie führte in einem rechtzeitig zur Bestrahlung gelangten Falle zur Heilung.

4. An Hand dieser Fälle und der zur Verfügung stehenden Literatur wird versucht, eine Einteilung der Fälle mit agranulocytotischem Blutbild zu geben.

5. Besonders hingewiesen wird auf die auch hier beobachtete Hämosiderosis der Milz und der Lymphknoten. Die Möglichkeit ihrer Entstehung wird besprochen.

Literaturverzeichnis.

Aubertin, Blancstein u. *Lehmann*, Bull. Soc. méd. Hôp. Paris **45** (1929). — *Baltzer*, Virchows Arch. **262**, H. 3 (1926). — *Bantz*, Münch. med. Wschr. **72**, Nr 29 — Med. Klin. **1923**, Nr 51/52. — *Barta-Erös*, Virchows Arch. **279**, H. 2. — *Bickel*, Wien. klin. Wschr. **1929** II, 1186. — *David*, Med. Klin. **1925**, Nr 33. — *Domarus*, Klin. Wschr. **1929** II. — *Donady*, Bull. Soc. méd. Hôp. Paris **3**, 46. — *Feer*, Schweiz. med. Wschr. **1926**. — *Friedemann*, Z. klin. Med. **108** (1928). — *Fuld*, Dtsch. Arch. klin. Med. **170**, H. 1 u. 2. — *Hill*, California Med. **25**, Nr 5 (1926). — *Hirschfeld*, Dtsch. med. Wschr. **1922**, Nr 44. — *Hoche*, Wien. klin. Wschr. **41**, Nr 3. — *Horwath*, Fol. haemat. (Lpz.) **36** (1928). — *Hueber*, Med. Klin. **1929** I. — *Hueper*, Arch. int. Med. **42** (1928). — *Jedlicka*, Sang **2**, Nr 1 (1928). — *Kaznelson*, Med. Klin. **24**, Nr 17. — *Klemperer*, Wien. klin. Wschr. **1929** II. — *Korach*, Med. Klin. **1929** II. — *Landé*, Klin. Wschr. **1930**, Nr 43. — *Landsberg*, Med. Klin. **1930**, Nr 35 — Klin. Wschr. **1930**, Nr 19. — *Lauter*, Med. Klin. **20**, Nr 38. — *Lenhartz*, Arch. klin. Med. Dtsch. **159**. — *Léon*, Dtsch. Arch. klin. Med. **143**, H. 1/2. — *Leschke*, Dtsch. med. Wschr. **1922**, Nr 44. — *Leuchtenberger*, Ther. Gegenw. **1930**, H. 4. — *Licht* u. *Hartmann*, Dtsch. med. Wschr. **1925**, Nr 37. — *Lindemann*, Klin. Wschr. **1930**, Nr 31. — *Lovett*, J. amer. med. Assoc. **83**, Nr 19. — *Memphis*, J. amer. med. Assoc. **1931**, Nr 7. — *Oppikofer*, Beitr. path. Anat. **85** (1930). — *Ottenheimer*, Med. Klin. **1928** II, 1236—1237. — *Otto*, Zbl. Gynäk. **1930**, Nr 8. — *Pappenheim*, Grundriß der hämatologischen Diagnostik und praktischen Blutuntersuchung. — *Paschkis*, Dtsch. med. Wschr. **1931**, Nr 14. — *Peritz*, Zbl. Chir. **54**, Nr 34 (1927). — *Petri*, Dtsch. med. Wschr. **50**, Nr 30. — *Reye*, Dtsch. med. Wschr. **1926**, 1153. — *Rose* u. *Houser*, Arch. int. Med. **43** (1929). — *Rotter*, Virchows Arch. **258**, H. 1/2. — *Schäfer*, Dtsch. Arch. klin. Med. **151**, H. 3/4. — *Schultz*, Dtsch. med. Wschr. **1922**, Nr 44 — Med. Klin. **1929** II — Münch. med. Wschr. **1928** II, Nr 39. — *Schultz* u. *Jacobowitz*, Med. Klin. **1925**, Nr 44. — *Spengler*, Wien. klin. Wschr. **1930**, Nr 1 u. 2. — *Türk*, Wien. klin. Wschr. **1907**, Nr 6, 157. — *Versé*, Dtsch. med. Wschr. **1922**, Nr 44. — *Victor*, Z. klin. Med. **106**. — *Weiss*, Z. klin. Med. 106, H. 5/6. — *Weiss, J.*, Wien. Arch. inn. Med. **14**, H. 2 (1927). — *Wyatt*, New England J. Med. **199** (1928). — *Zadek*, Med. Klin. **21**, Nr 19. — *Zetterquist*, Acta scand. med. (Stockh.) **67**, H. 1/2 (1927). — *Zikowski*, Wien. klin. Wschr. **1931**, Nr 6, 7, 8; **1927**, Nr 45; **1928**, Nr 29.

Herrn Prof. Dr. Eskuchen und Herrn Prof. Dr. Heilmann danke ich auch an dieser Stelle für die Überlassung des Materials und für die freundliche Unterstützung bei der Abfassung der Arbeit.

Lebenslauf.

Ich wurde am 28. September 1905 als Tochter des Sägewerksdirektors Samuel Donath in Kesmark in Ungarn geboren. Von 1912 bis 1922 besuchte ich das Lyzeum in Striegau in Schlesien, von 1922 bis 1925 das dortige Realgymnasium, wo ich im März 1925 die Reifeprüfung bestand. Darauf studierte ich neun Semester Medizin in Breslau, ein Semester in Wien und legte im August 1930 das medizinische Staatsexamen und das mündliche Doktorexamen in Breslau ab. — Ich besitze die preußische Staatsangehörigkeit.

Hilda Donath.